

## Estenose Aórtica Baixo-Fluxo e Fração de Ejeção Reduzida: Novos Conhecimentos

### Low-Flow Aortic Stenosis and Reduced Ejection Fraction: New Insights

Vitor Emer Egypto Rosa, Tarso Augusto Duenhas Accorsi, João Ricardo Cordeiro Fernandes, Antonio Sergio de Santis Andrade Lopes, Roney Orismar Sampaio, Flávio Tarasoutchi

Instituto do Coração (InCor) do Hospital das Clínicas da Faculdade de Medicina da Universidade de São Paulo (HC-FMUSP), São Paulo, SP – Brasil

Com o envelhecimento populacional, a incidência de doenças cardiovasculares degenerativas tem aumentado progressivamente, destacando-se a Estenose Aórtica (EAo), presente em 3%-5% da população com mais de 75 anos<sup>1,2</sup>. Na última década, a EAo grave é caracterizada levando em consideração vários aspectos funcionais entre o ventrículo esquerdo e aorta, principalmente pelo ecocardiograma, tais como gradiente transvalvar médio maior que 40 mmHg, velocidade do jato transvalvar maior que 4 m/s e área valvar aórtica menor que 1 cm<sup>2</sup>, além de aspectos anatômicos como grau de calcificação da valva aórtica. Estudos da década de 1970<sup>3-5</sup> descrevendo os dados hemodinâmicos e a função ventricular caracterizavam o diagnóstico da EAo grave somente pelo gradiente transvalvar aórtico de pico maior que 50 mmHg pela hemodinâmica e maior que 70 mmHg pelo ecocardiograma. Na ocasião, questionavam o real benefício da cirurgia na correção da EAo grave e disfunção ventricular esquerda pelas dificuldades de esses exames serem capazes de distinguir os pacientes que poderiam se beneficiar de tal tratamento. Nos anos 1980 e 1990, ainda com as limitações na avaliação da função ventricular, a indicação da intervenção só era viável nos pacientes com EAo grave (gradiente transvalvar aórtico de pico maior que 70 mmHg pelo ecocardiograma) sem levar em conta o grau de disfunção do ventrículo esquerdo<sup>6,7</sup>. Ressalta-se que, nas últimas duas décadas, com a busca incessante de respostas para essas indagações e com o advento do ecocardiograma com estresse farmacológico, tem-se dado ênfase a essas formas peculiares de EAo, com particular evidência a EAo grave com baixo-fluxo baixo-gradiente e fração de ejeção reduzida, com ou sem reserva contrátil. Esta última tem sido alvo de grande interesse científico pela dificuldade de diagnosticá-la e avaliar o real benefício da intervenção cirúrgica.

EAo baixo-fluxo baixo-gradiente e fração de ejeção reduzida é encontrada em cerca de 5%-10% daqueles pacientes com EAo grave, e o diagnóstico ocorre na presença

dos sintomas clássicos da EAo, como dispneia, dor torácica e/ou síncope, associado à área valvar aórtica  $\leq 1,0$  cm<sup>2</sup> (ou  $\leq 0,6$  cm<sup>2</sup>/m<sup>2</sup>), gradiente VE-Ao médio  $\leq 40$  mmHg e fração de ejeção reduzida ( $\leq 40\%$ )<sup>8-10</sup>. A disfunção ventricular, nesses casos, pode ser secundária à desadaptação ventricular consequente à pós-carga excessiva (*afterload mismatch*) – EAo verdadeiramente grave –, ou secundária a fenômeno miocárdico concomitante à valvopatia discreta/moderada – EAo anatomicamente não grave. Nesta última, a redução da força ventricular levaria à abertura valvar incompleta, justificando o baixo gradiente transvalvar aórtico<sup>10,11</sup>. A distinção entre esses dois grupos é de extrema importância, uma vez que portadores de EAo anatomicamente grave têm benefício com a correção do defeito valvar, ao passo que o tratamento para aqueles com EAo anatomicamente não grave deve ser direcionado para a causa da doença do miocárdio<sup>10,11</sup>. Assim sendo, a primeira questão que surge para o cardiologista clínico é: Como acompanhar e investigar o paciente com hipótese diagnóstica com EAo baixo-fluxo baixo-gradiente e fração de ejeção reduzida?

A avaliação inicial deve ser realizada através do ecocardiograma com estresse com dobutamina (até a dose de 20 mcg/kg/min), analisando a reserva contrátil do miocárdio que, quando presente, nos permite a definição da gravidade anatômica da EAo<sup>10-12</sup>. Caso o aumento da área valvar após estresse seja  $\leq 0,3$  cm<sup>2</sup> e/ou essa se mantenha  $< 1,0$  cm<sup>2</sup> e/ou gradiente médio VE-Ao seja  $\geq 40$  mmHg, tem-se o diagnóstico de EAo anatomicamente grave. Por outro lado, aumentos maiores da área valvar estabelecem o diagnóstico de EAo anatomicamente não grave. Dentre as medidas descritas para definição de reserva contrátil durante o estresse com dobutamina, o Volume Sistólico é o índice mais utilizado<sup>11</sup>. Ausência de reserva contrátil é definida por um aumento do Volume Sistólico após estresse medicamentoso menor que 20%<sup>10,11</sup>, e tal situação gera nova dúvida para o cardiologista clínico: Há benefício no tratamento intervencionista daqueles que não possuem reserva contrátil miocárdica?

Tais pacientes apresentam alta mortalidade cirúrgica (22%-33%); contudo, essa taxa é ainda menor que a mortalidade dos portadores de EAo importante que permanecem em tratamento clínico<sup>10,11,13</sup>. Dessa forma, procedimentos alternativos, como o Implante Transcateter de Bioprótese Aórtica (TAVI - *Transcatheter Aortic Valve Implantation*), podem ser indicados com menor morbimortalidade<sup>13,14</sup>. Entretanto, como o ecocardiograma com estresse pode apresentar grandes limitações na identificação dos pacientes com EAo verdadeiramente severa

### Palavras-chave

Estenose da Valva Aórtica; Cardiomiopatia Hipertrófica; Volume Sistólico.

Correspondência: Vitor Emer Egypto Rosa •

InCor. Rua Dr. Cristiano Viana, Cerqueira Cesar. CEP 05411-000, São Paulo, SP – Brasil

E-mail: vitoremer@yahoo.com.br

Artigo recebido em 10/12/14; revisado em 26/04/15; aceito em 06/05/15.

DOI: 10.5935/abc.20150080

na ausência de reserva contrátil, como devemos avaliar e quais métodos podem ajudar nas informações sobre a gravidade anatômica e prognóstico, auxiliando na indicação da intervenção valvar no paciente sintomático?

A calcificação valvar é o principal marcador de gravidade anatômica na EAo. A avaliação ecocardiográfica, através do escore de *Rosenhek*<sup>15</sup>, define como calcificação importante aqueles com grau 3 (múltiplos depósitos de cálcio) e grau 4 (calcificação extensa de todas as cúspides)<sup>16</sup>. Na avaliação pela tomografia computadorizada, o escore de cálcio maior que 1650 unidades Agatston (u.A.) também indica calcificação severa<sup>16</sup>. Entretanto, estudos em andamento sugerem que o impacto hemodinâmico da EAo pode depender não somente da quantidade de cálcio na valva aórtica, mas também da topografia da calcificação valvar, demonstrando que valores de escore de cálcio significativamente menores podem gerar gradientes elevados caso a calcificação seja predominantemente nas comissuras valvares, sendo tal dado auxiliar para diagnóstico da *EAo anatomicamente grave*<sup>17</sup>. Devemos ressaltar que, apesar de infrequente, a calcificação valvar aórtica pode estender-se até o anel valvar mitral, comprometendo sua funcionalidade e, como consequência, gerando uma insuficiência mitral com moderada a importante expressão, o que pode atrapalhar a avaliação da gravidade da EAo pela redução da pressão intraventricular esquerda. Adicionalmente, dentro de nossa experiência, com a comprovação da EAo grave, o tratamento somente da valva aórtica pode minimizar o efeito sobre o aparato mitral.

Em relação ao prognóstico operatório, a presença de gradiente VE-Ao médio  $\leq 20$  mmHg pelo ecocardiograma e a dosagem sérica de peptídeo natriurético cerebral (BNP) em níveis elevados estão associados a desfechos desfavoráveis. Pacientes com EAo baixo-fluxo baixo-gradiente e fração de ejeção reduzida com níveis menores que 550 pg/mL de BNP, independentemente da reserva contrátil, têm melhor prognóstico cirúrgico<sup>13,18,19</sup>. A presença de lesões coronarianas com indicação de intervenção na cineangiocoronariografia, usualmente realizada como parte dos exames pré-operatórios em pacientes com mais de 40 anos ou com fatores de risco para aterosclerose, também é fator prognóstico, uma vez que a cirurgia combinada de revascularização miocárdica e implante de bioprótese aórtica aumenta a mortalidade quando comparada à troca valvar isolada (53% vs. 10%,  $p = 0,007$ )<sup>13</sup>. Nishimura e

cols.<sup>20</sup> demonstraram a utilização do estudo hemodinâmico com estresse com dobutamina para avaliação de reserva contrátil de forma semelhante ao ecocardiograma; contudo, fizeram uso de altas doses desse fármaco (40 mcg/kg/min), o que pode aumentar a probabilidade de complicações e efeitos adversos durante o teste, como arritmias graves, hipertensão ou hipotensão arterial e outros sintomas de intolerância à dobutamina.

Concluindo, o ecocardiograma com estresse com dobutamina é um exame fundamental na avaliação de portadores de EAo baixo-fluxo baixo-gradiente e fração de ejeção reduzida, por distinguir os portadores de *EAo anatomicamente grave* daqueles com *EAo anatomicamente não grave*. Entretanto, quando o exame não é diagnóstico, ou seja, o paciente não tem reserva contrátil, outros parâmetros para avaliar a gravidade anatômica e prognóstico podem ser úteis (Figura 1). Muitas são as variáveis que podem contribuir para tal avaliação no paciente com EAo baixo-fluxo baixo-gradiente e fração de ejeção reduzida sem reserva contrátil; entretanto, nenhuma delas isoladamente deve contraindicar o procedimento cirúrgico. Deve-se, acima de tudo, individualizar a avaliação desse subgrupo e, naqueles em que o risco operatório demonstra-se inaceitável, a proposta de TAVI é mandatária.

### Contribuição dos autores

Concepção e desenho da pesquisa; Obtenção de dados; Redação do manuscrito e Revisão crítica do manuscrito quanto ao conteúdo intelectual importante: Rosa VEE, Accorsi TAD, Fernandes JRC, Lopes ASSA, Sampaio RO, Tarasoutchi F.

### Potencial conflito de interesse

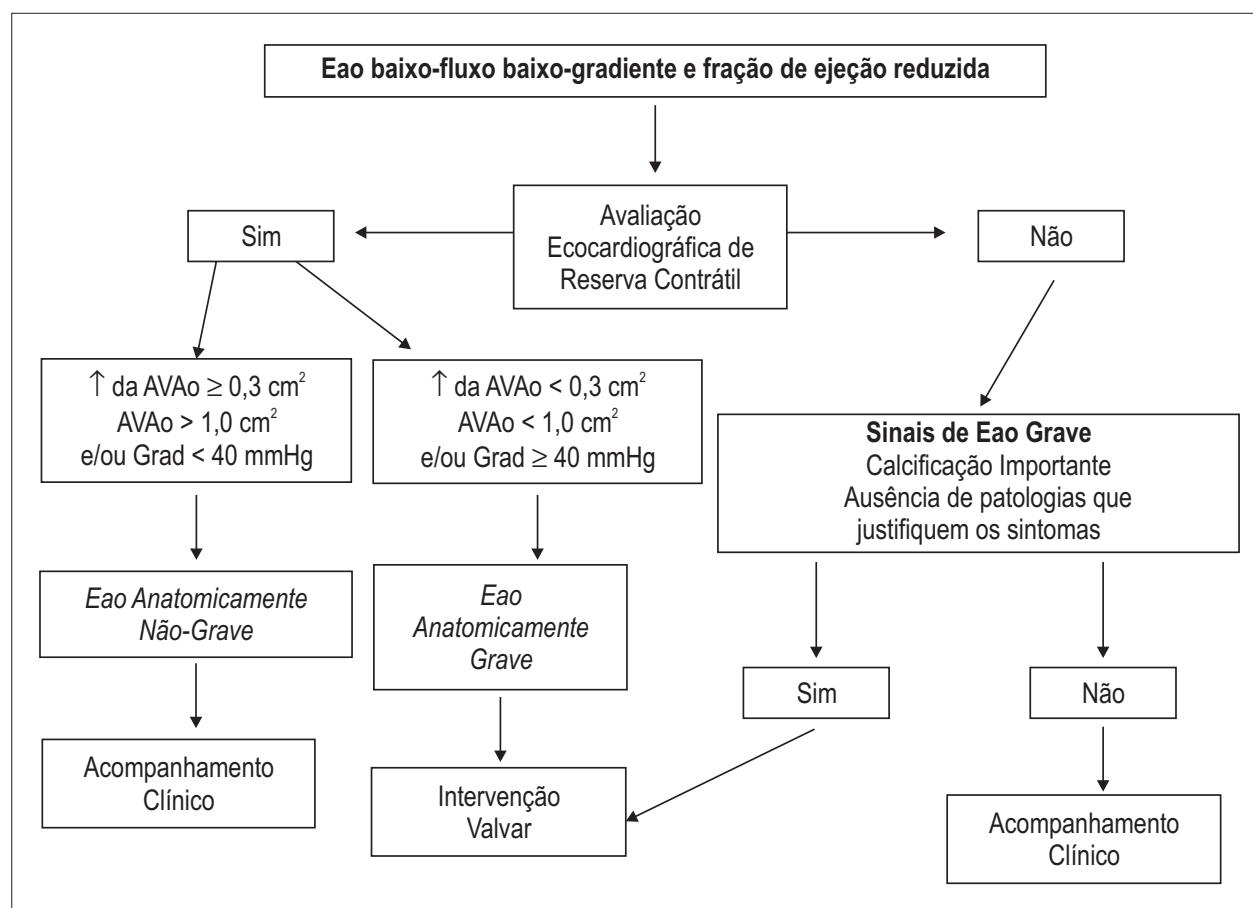
Declaro não haver conflito de interesses pertinentes.

### Fontes de financiamento

O presente estudo não teve fontes de financiamento externas.

### Vinculação acadêmica

Não há vinculação deste estudo a programas de pós-graduação.



**Figura 1** – Algoritmo proposto para avaliação do paciente com Estenose Aórtica baixo-fluxo baixo-gradiente e fração de ejeção reduzida. EAO: estenose aórtica; AVAo: área valvar aórtica; Grad: gradiente VE-Ao.

## Referências

1. Lindroos M, Kupari M, Heikkilä J, Tilvis R. Prevalence of aortic valve abnormalities in the elderly: na echocardiographic study of a random population sample. *J Am Coll Cardiol.* 1993;21(5):1220-5.
2. Freeman RV, Otto CM. Spectrum of calcific aortic valve disease: pathogenesis, disease progression, and treatment strategies. *Circulation.* 2005;111(24):3316-26.
3. Croke PR, Pifarre R, Sullivan H, Gunnar R, Loeb H. Reversal of advanced left ventricular dysfunction following aortic valve replacement for aortic stenosis. *Ann Thorac Surg.* 1977;24(1):38-43.
4. Isom OW, Dembrow JW, Glassman E, Pasternack BS, Sackler JP, Spencer FC. Factors influencing long term survival after isolated aortic replacement. *Circulation.* 1974;50(2 Suppl):1154-62.
5. Smith N, McAnulty JH, Rahimtoola SH. Severe aortic stenosis with impaired left ventricular function and clinical heart failure: results of valve replacement. *Circulation.* 1978;58(2):255-64.
6. Tarasoutchi F, Grinberg M, Ferlante LE, Cardoso LF, Lavitola Pde L, Rati M, et al. Relação entre a função ventricular esquerda pré-operatória e evolução pós-operatória na estenose aórtica. *Arq Bras Cardiol.* 1987;48(5):293-7.
7. Pomerantzeff PM, Tarasoutchi F, de Brito Junior FS, Munhoz AM, Cardoso LF, Brandão CM, et al. Resultados da cirurgia da estenose aórtica em pacientes com disfunção ventricular grave. *Arq Bras Cardiol.* 1996;67(6):375-8.
8. Connolly HM, Oh JK, Schaff HV, Roger VL, Osborn SL, Hodge DO, et al. Severe aortic stenosis with low transvalvular gradient and severe left ventricular dysfunction. Result of aortic valve replacement in 52 patients. *Circulation.* 2000;101(16):1940-6.
9. Kulik A, Burwash IG, Kapila V, Mesana TG, Ruel M. Long-term outcomes after valve replacement for low-gradient aortic stenosis: impact of prosthesis-patient mismatch. *Circulation.* 2006;114(1 Suppl):I553-8.
10. Pibarot P, Dumesnil JG. Low-flow, low-gradient aortic stenosis with normal and depressed left ventricular ejection fraction. *J Am Coll Cardiol.* 2012;60(19):1845-53.
11. Burwash IG. Low-flow, low-gradient aortic stenosis: from evaluation to treatment. *Curr Opin Cardiol.* 2007;22(2):84-91.
12. deFilippi CR, Willett DL, Brickner E, Appleton CP, Yancy CW, Eichhorn EJ, et al. Usefulness of dobutamine echocardiography in distinguishing severe from nonsevere valvular aortic stenosis in patients with depressed left ventricular function and low transvalvular gradients. *Am J Cardiol.* 1995;75(2):191-4.
13. Tribouilloy C, Lévy F, Rusinaru D, Guéret P, Petit-Eisenmann H, Baleynaud S, et al. Outcome after aortic valve replacement for low-flow/low-gradient aortic stenosis without contractile reserve on dobutamine stress echocardiography. *J Am Coll Cardiol.* 2009;53(20):1865-73.

14. Herrmann HC, Pibarot P, Hueter I, Gertz ZM, Stewart WJ, Kapadia S, et al. Predictors of mortality and outcomes of therapy in low-flow severe aortic stenosis: a Placement of Aortic Transcatheter Valves (PARTNER) trial analysis. *Circulation*. 2013;127(23):2316-26.
15. Rosenhek R, Binder T, Porenta G, Lang I, Christ G, Schemper M, et al. Predictors of outcome in severe, asymptomatic aortic stenosis. *N Engl J Med*. 2000;343(9):611-7.
16. Cueff C, Serfaty JM, Cimadevilla C, Laissy JP, Himbert D, Tubach F, et al. Measurement of aortic valve calcification using multislice computed tomography: correlation with haemodynamic severity of aortic stenosis and clinical implication for patients with low ejection fraction. *Heart*. 2011;97(9):721-6.
17. de Santis AS, Tarasoutchi F, Spina GS, Rosa V, Accorsi T, Fernandes J, et al. Correlation between topographic distribution of aortic valve calcium and hemodynamic repercussion in aortic stenosis. [Poster]. *Circulation*. 2013;28:A13370.
18. Clavel MA, Fuchs C, Burwash IG, Mundigler G, Dumesnil JG, Baumgartner H, et al. Predictors of outcomes in low-flow, low-gradient aortic stenosis: results of the multicenter TOPAS Study. *Circulation*. 2008;118(14 Suppl):S234-42.
19. Bergler-Klein J. Natriuretic peptides in the management of aortic stenosis. *Curr Cardiol Rep*. 2009;11(2):85-93.
20. Nishimura RA, Grantham A, Connolly HM, Schaff HV, Higano ST, Holmes DR Jr. Low-output, low-gradient aortic stenosis in patients with depressed left ventricular systolic function: the clinical utility of the dobutamine challenge in the catheterization laboratory. *Circulation*. 2002;106(7):809-13.